



KEMENTERIAN PENDIDIKAN, KEBUDAYAAN, RISET DAN TEKNOLOGI
UNIVERSITAS HASANUDDIN FAKULTAS KEDOKTERAN
KOMITE ETIK PENELITIAN UNIVERSITAS HASANUDDIN
RSPTN UNIVERSITAS HASANUDDIN
RSUP Dr. WAHIDIN SUDIROHUSODO MAKASSAR
Sekretariat : Lantai 2 Gedung Laboratorium Terpadu
JL.PERINTIS KEMERDEKAAN KAMPUS TAMALANREA KM.10 MAKASSAR 90245.



Contact Person: dr. Agussalim Bukhari.,MMed,PhD, SpGK TELP. 081241850858, 0411 5780103, Fax : 0411-581431

SURAT KETERANGAN

Nomor : 422 /H4.8.4.5.31/PP36 /2023

Komisi Etik Penelitian Kesehatan Fakultas Kedokteran Universitas Hasanuddin, menerangkan bahwa case report bukan penelitian sehingga tidak membutuhkan persetujuan etik. Sedangkan untuk publikasi case report cukup bahwa kerahasiaan data pasien di jaga dengan tidak mencantumkan nama maupun inisial sehingga tidak bisa diidentifikasi dan juga tindakan case report ini sudah mendapatkan informed consent dari pasien dan persetujuan untuk publikasi.

Jika ada hal yang ingin diklarifikasi silakan menghubungi sekretariat KEP (Komite Etik Penelitian) Universitas Hasanuddin.

Demikian surat keterangan ini dibuat untuk digunakan sebagaimana mestinya.

Makassar, 27 Juni 2023

Sekretaris



dr. Agussalim Bukhari, MMed,Ph.D,SpGK(K)
NIP 19700821 1999 03 1 001

TERAPI PREDNISON MEMBERIKAN LUARAN KLINIS YANG BAIK PADA MIOSITIS POST VAKSINASI

PREDNISONE THERAPY RESULTED IN GOOD CLINICAL OUTCOME IN POST VACCINATION MYOSITIS

Ivan Santosa,* Yudy Goysal,* Andi Kurnia Bintang,* Cahyono Kaelan*

ABSTRACT

A six-year-old girl was consulted from the Pediatrics department to the Neurology outpatient clinic at Wahidin Sudirohusodo Hospital in Makassar with an initial diagnosis of neuropathy. She complained of weakness on both legs suffered a month before treatment. She had difficulty reaching a standing position from sitting or squatting. She walked quite normally when standing, there was no disturbance in gait, but she had difficulty climbing stairs and had myalgia in the leg area. There was a history of intramuscular injection of diphtheria-tetanus (Td) vaccine in the right upper arm. She got the vaccine according to the vaccination program. On physical examination, vital signs were within normal limits. There was slight paraparesis, decreased patellar reflex and no pathological reflexes. Sensory and autonomic physical examinations were normal. There was Gower's sign noted. Laboratory investigations findings: SGOT 134, SGPT 49, LDH 1584, CK 1922.80. Biopsy finding shows inflammatory changes consistent with myositis. Prednisone therapy provides significant clinical improvement.

Keywords: myositis, prednisone, vaccination

ABSTRAK

Anak perempuan usia 6 tahun dikonsul dari departemen Pediatri ke Poliklinik Neurologi RS Wahidin Sudirohusodo Makassar dengan diagnosis neuropati. Anak mengeluhkan lemah pada kedua tungkai yang dialami 1 bulan sebelum berobat, sulit menggapai posisi berdiri dari duduk atau jongkok. Pada saat posisi berdiri, anak dapat berjalan cukup normal, tidak ada gangguan gaya berjalan, tetapi kesulitan untuk menaiki anak tangga, nyeri pada kedua tungkai. Riwayat penyuntikan vaksin difteri tetanus (Td) di lengan kanan atas secara intramuskular. Program vaksinasi sejak bayi sampai sekarang lengkap. Pemeriksaan fisik anak, tanda vital dalam batas normal, terdapat *slight* paraparesis, refleks patella menurun, refleks patologis tidak ada. Pemeriksaan saraf sensorik dan otonom normal, terdapat tanda Gower. Hasil laboratorium SGOT 134, SGPT 49, LDH 1584, Creatine Kinase (CK) 1922,80. Hasil pemeriksaan biopsi otot dilaporkan suatu miositis. Pemberian terapi prednison memberikan perbaikan klinis yang cukup signifikan.

Kata kunci: miositis, prednison, vaksinasi

*Departemen Neurologi, Fakultas Kedokteran Universitas Hasanuddin, Makassar, Indonesia. **Korespondensi:** santosa_ivan87@yahoo.com

PENDAHULUAN

Miositis disebut juga dengan istilah *inflammatory myopathy* merupakan kelompok heterogen penyakit sistemik langka yang dapat menimbulkan manifestasi kelemahan otot, peningkatan enzim otot, inflamasi biopsi, dan manifestasi ekstrapuskuler. Insiden kasus jarang terjadi, yaitu 0,1-1 kasus per 100.000 dan prevalensi 14-32 kasus per 100.000.^{1,2}

Faktor yang mempengaruhi luaran klinis miositis adalah kecepatan terapi, ketepatan diagnosis, waktu memulai terapi, dan komorbiditas yang menyertai. Sekitar 60% kasus pada anak mengalami fase monofasik, sisanya relaps remisi atau progresif; 65-80% memberikan luaran klinis fungsional baik.³

Beberapa faktor lingkungan menjadi risiko terjadinya miositis, yaitu vaksin, infeksi virus,

medikasi, radiasi ultraviolet, injeksi kolagen, dan lainnya. Vaksin dapat memicu terjadinya miositis yang dikaitkan dengan komponen adjuvan vaksin. Adjuvan vaksin mempunyai peran meningkatkan respon imun spesifik antigen yang berfungsi untuk meningkatkan imunogenisitas vaksin namun komponen ini justru dapat menginduksi respon inflamasi.⁴

KASUS

Anak perempuan usia 6 tahun dikonsulkan dari Departemen Pediatri ke Poliklinik Neurologi RS Wahidin Sudirohusodo Makassar dengan diagnosis neuropati. Anak mengeluhkan lemah pada kedua tungkai yang dialami 1 bulan sebelum berobat, sulit menggapai posisi berdiri dari duduk atau jongkok. Pada saat posisi berdiri, anak dapat berjalan cukup normal, tidak ada gangguan gaya berjalan namun

sering terjatuh beberapa kali. Anak hanya dapat menaiki 3-4 anak tangga selanjutnya tidak mampu berjalan naik. Kedua tungkai terasa nyeri tumpul terutama saat dan setelah aktivitas, anak kurang aktif, nafsu makan dan berat badan menurun. Tujuh hari sebelum keluhan muncul, anak mendapatkan vaksin difteri tetanus (Td), penyuntikan pada lengan kanan atas secara intramuskular. Anak baru pertama kali mengalami keluhan seperti ini, tidak ada riwayat demam dan trauma. Program vaksin sejak bayi sampai sekarang lengkap.

Pemeriksaan fisik anak, berat badan 15 kg, suhu 36,5°C, nadi 95x/menit, *Glasgow Coma Scale* (GCS) E₄M₆V₅, kekuatan motorik otot kuadrisep femoris kanan kiri berdasarkan Skala *British Medical Research Council* adalah empat, refleks kedua patella menurun (+1), refleks patologis tidak ada. Sensorik dan otonom normal, tanda Gower (+).

Hasil laboratorium SGOT 134, SGPT 49, LDH 1584, CK 1922,80. Berdasarkan hasil laboratorium maka direncanakan tindakan biopsi otot, yaitu pada otot rektus femoris kanan. Hasil biopsi menunjukkan gambaran otot lurik dengan sebaran sel radang limfosit cukup padat di area intra dan inter fasikel otot, beberapa fokus diantara sebaran sel radang tampak area serabut otot mengalami nekrosis dan tampak lebih basofilik, dengan kesimpulan gambaran miositis (Gambar 1).

Diagnosis pada kasus ini adalah miositis *et causa* suspek pemberian vaksin. Terapi yang diberikan prednison 1 mg/kgBB/hari, berat badan anak 15 kg, sehingga diberikan prednison 15 mg dibagi dalam 3 dosis (5mg/8jam/oral) dalam jangka waktu 8 minggu. Minggu ke-8 terjadi perbaikan kekuatan motorik pada otot kuadrisep femoris kanan

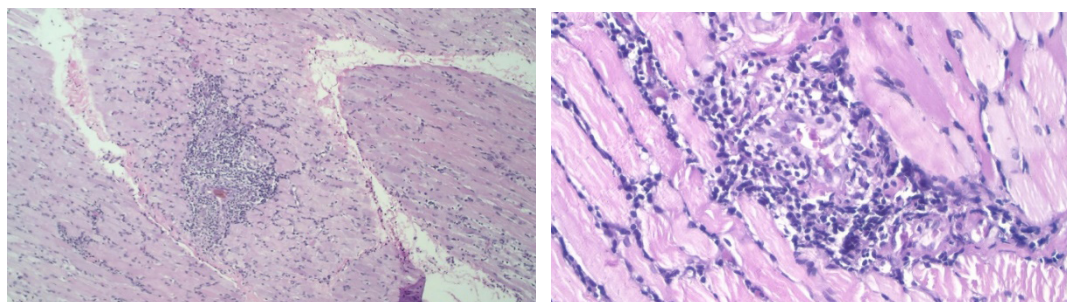
4+ dan kiri 5. Dilakukan penurunan dosis menjadi 5mg/12jam/oral jangka waktu 4 minggu, terakhir diberikan 5mg/24jam/oral jagka waktu 4 minggu. Kondisi terakhir setelah selesai pengobatan kekuatan motorik otot kuadrisep femoris kiri dan kanan adalah 5 atau normal.

PEMBAHASAN

Kasus ini menunjukkan anak mengalami kelemahan pada otot proksimal kedua tungkai yang terjadi secara progresif tanpa disertai kelainan sensorik, otonom dan terdapat tanda Gower. Hal ini menunjukkan gangguan miopati dibandingkan neuropati. Hasil laboratorium mendukung gangguan miopati, yaitu terdapat peningkatan CK 11,5 kali dari nilai normal yang berarti terdapat kerusakan otot lurik. Selain itu terdapat peningkatan enzim otot seperti SGOT, SGPT, *lactate dehydrogenase* (LDH) yang signifikan.⁵

Pemeriksaan enzim otot melalui sampel darah harus dilakukan sebelum melakukan studi konduksi saraf dan elektromiografi jarum, karena intervensi elektromiografi dapat meningkatkan CK sebesar 1,5 kali nilai normal. Peningkatan CK diatas 3 kali dari nilai normal indikasi untuk dilakukan biopsi otot.⁵

Klasifikasi miopati terbagi menjadi dua macam, yaitu miopati didapat dan miopati herediter. Miopati herediter meliputi muskular distrofi, miopati kongenital, miopati metabolik, miopati mitokondrial, miotonia, dan chanelopati. Sedangkan *acquired myopathy* meliputi miositis, miopati endokrin, miopati karena obat. Diagnosis banding dari miopati herediter seperti periodik paralisis dan distrofi muskular dapat disingkirkan karena kelemahan pada kasus ini tidak bersifat episodik dan hasil elektrolit dalam batas normal sedangkan distrofi muskular



Gambar 1. Otot Lurik dengan Sebaran Sel Radang Limfosit Cukup Padat di Area Intra dan Inter Fasikel Otot.

Sumber: Laboratorium Patologi Anatomi (PA nomor P18.1931) RSUP Dr. Wahidin Sudirohusodo Makassar

melibatkan faktor genetik *X-linked* dan muncul pada fenotip laki-laki, sedangkan wanita sebagai *carrier*.⁶

Pemeriksaan penunjang selanjutnya untuk menentukan diagnosis secara definitif adalah biopsi otot. Gambaran mikroskopik biopsi otot menunjukkan gambaran otot lurik dengan sebaran sel radang limfosit cukup padat pada area intra dan inter fasikel otot, diantara sebaran sel radang tampak serabut otot mengalami nekrosis dan lebih basofilik, kesimpulan menggambarkan miositis. Proses inflamasi digambarkan dengan sebaran sel radang limfosit dan terjadi nekrosis di beberapa area, sehingga terdapat makrofag yang memfagosit sel otot nekrosis, jadi diagnosis kasus ini adalah miositis. Faktor risiko yang berperan pada myositis dapat berupa paparan lingkungan bersama dengan faktor genetik. Faktor genetik seperti HLA A*0101 - B*0801 - Cw*0701 - DRB*0301 - DQA1*0501 telah dikonfirmasi sebagai faktor risiko untuk semua bentuk myositis pada ras Kaukasia.⁶⁻⁷

Pasien ini memiliki riwayat pemberian vaksin Td tujuh hari sebelum timbul gejala. Komposisi vaksin Td berupa suspensi koloid homogen, berwarna putih susu yang mengandung tetanus toksoid dan toksoid difteri murni terabsorpsi dalam aluminum fosfat; vaksin Td berfungsi untuk memberikan imunitas terhadap difteri dan tetanus. Komposisi vaksin setiap 0,5 ml mengandung toksoid tetanus murni 7,5 Lf dan toksoid difteri murni 2 Lf dengan adjuvan aluminum fosfat 1,5 mg dan thimerosal 0,05 mg.⁸ Fungsi dari adjuvan dalam vaksin adalah sebagai sistem transportasi dengan menghasilkan depot yang berfungsi untuk mempertahankan antigen di area tempat suntikan, dan menyebabkan pelepasan lambat dari antigen sehingga memberikan stimulasi imun berkelanjutan dan peningkatan persistensi antigen di area tempat suntikan, aktivasi *antigen presenting cells* (APCs). Proses lainnya yang terjadi adalah aktivasi NLRP3 dan NLRC4 yang memicu pembentukan inflamosome dan menghasilkan sitokin pro inflamasi IL-1b dan IL-18. Adjuvan berfungsi untuk mengarahkan antigen melalui *major histocompatibility complexes* (MHC) dan mengarahkan respon imun adaptif terhadap antigen

vaksin. Sebagian besar antigen mengaktifkan sel B dengan aktivasi T helper (sel Th1 dan Th2). Respon Th1 terutama mengarah pada respon selular yang melindungi terhadap patogen intraselular, selain itu juga mensekresi IFN- γ yang mengaktifkan makrofag dan menginduksi antibodi opsonizing sel B. Sedangkan sel Th2 menginduksi respon humoral untuk mempertahankan tubuh terhadap patogen ekstraselular, selain itu juga mensekresi sitokin IL-4.⁹⁻¹⁰

Terapi sesuai *guideline* miositis: adalah

- (1) Glukokortikoid digunakan secara tunggal atau kombinasi dengan immunosupresif. Dosis yang diberikan prednison 1-2mg/kgBB/hari dalam jangka waktu 6-12 minggu atau lebih, sampai didapatkan perbaikan fungsi motorik,
- (2) Immunosupresif lini kedua yang terbukti efektifitasnya seperti *methotrexate*, azathioprine, immunoglobulin intravena (IVIg). Methotrexate diberikan 15-25 mg per minggu, secara oral, subkutan atau intramuskular. Azathioprine adalah analog purin yang menghambat sintesis purin, biasanya diberikan dengan dosis 1,5-2,0 mg/kg/hari secara oral. Immunoglobulin intravena (IVIg) biasanya diberikan 2 gr/kgBB dalam interval bulanan. IVIg selalu mengandung IgA yang rendah, dapat menyebabkan reaksi alergi pada pasien dengan defisiensi IgA, sehingga perlu pemeriksaan IgA sebelum pemberian IVIg,
- (3) Cyclosporine, adalah penghambat aktivasi sel T. Dosis awal dimulai 2,0-2,5 mg/kg/hari dan ditingkatkan sampai maksimal 5.0 mg/kg/ hari,
- (4) Mycophenolate mofetil (MMF) dimulai dosis 250-500 mg dua kali per hari, dapat ditingkatkan setiap minggu sampai 1000 mg dua kali sehari,
- (5) Tacrolimus, merupakan inhibitor aktivasi sel T, pemberian dosis dimulai 0,075 mg/kg/hari.^{3,7} Kasus miositis seringkali diterapi kortikosteroid baik secara monoterapi atau kombinasi dengan immunomodulator lainnya. Kortikosteroid yang sering digunakan adalah prednison. Prednison mengurangi inflamasi melalui supresi terhadap migrasi leukosit polimorfonuklear dan

mengembalikan peningkatan permeabilitas kapiler, selain itu juga mensupresi sistem imun dengan mengurangi aktivitas sistem imun. Disamping sebagai anti-inflamasi yang kuat, kortikosteroid memiliki efek samping jangka panjang yang cukup banyak, oleh karena itu dapat dilakukan terapi kombinasi dengan tujuan meminimalkan dosis kortikosteroid. Pasien pada kasus ini diberikan prednison dosis minimal 1 mg/kgBB/hari dan terdapat perbaikan klinis yang signifikan.¹¹

KESIMPULAN

Pada kasus miositis terjadi inflamasi pada otot lurik yang dapat mempengaruhi kekuatan motorik otot untuk kontraksi. Pada kasus ini miositis yang terjadi diduga akibat pemberian vaksinasi dan inflamasi terjadi akibat bahan adjuvan yang dapat dikendalikan dengan pemberian prednison.

DAFTAR PUSTAKA

1. Malik A, Hayat G, Kalia JS, Guzman MA. Idiopathic inflammatory myopathies: Clinical approach and management. *Front Neurol*. 2016; h.7.
2. Amato AA, Russell JA. Inflammatory Myopathies. In: Ensrud E, Paganoni S, editors. *Neuromuscular Disorder*. 2 nd. New York: Mc GrawHill Education; 2016. h. 827.
3. A Physician's Guide to Myositis. Myositis Assoc. 2017;1:3–5.
4. Orbach H, Tanay A. Vaccines as a trigger for myopathies. *Lupus*. 2009;18(13):1213.
5. Baird MF, Graham SM, Baker JS, Bickerstaff GF. Creatine-kinase- and exercise-related muscle damage implications for muscle performance and recovery. *J Nutr Metab*. 2012;h.2.
6. Kurniawan SN, Damayanti R. *Buku Ajar Miopati*. 1st ed. Malang: UB Press; 2017:28–33.
7. Kagen L. *The Inflammatory Myopathies* [Internet]. 1st ed. Kagen L, editor. Vol. 53. New York: Human Press; 2009.1689–99. Available from: file:///C:/Users/User/Downloads/fvm939e.pdf
8. Biofarma P. Biofarma Company Profile. Biotech Innovastion For Better Future. 2015.
9. Perricone C, Colafrancesco S, Mazor RD, Soriano A, Agmon-Levin N, Shoenfeld Y. Autoimmune/inflammatory syndrome induced by adjuvants (ASIA) 2013: Unveiling the pathogenic, clinical and diagnostic aspects. *J Autoimmun* [Internet]. 2013;47:1–16. Available from: <http://dx.doi.org/10.1016/j.jaut.2013.10.004>
10. Hadiani DN, Mulyati E, Ratnaningsih E, Sofiati F, Sapitro H, Sumastri H, et al. Kementerian Kesehatan Republik Indonesia [Internet]. Kementerian Kesehatan RI. 2014. h.27. Available from: <https://www.depkes.go.id/article/view/19020100003/hari-kanker-sedunia-2019.html>
11. Puccket Y, Gabbar A, Bokkari AA. Prednisone. 2020;h.1. Available from: <https://www.ncbi.nlm.nih.gov/books/NBK534809/#:~:text=Mechanism of Action,volume of the immune system>.

TERAPI PREDNISON MEMBERIKAN LUARAN KLINIS YANG BAIK PADA MIOSITIS POST VAKSINASI

by Andi Kurnia Bintang

Submission date: 04-Apr-2022 08:19PM (UTC+0700)

Submission ID: 1801364072

File name: Artikel_9_Mar_21.pdf (407.98K)

Word count: 2011

Character count: 12352

TERAPI PREDNISON MEMBERIKAN LUARAN KLINIS YANG BAIK PADA MIOSITIS POST VAKSINASI

PREDNISONE THERAPY RESULTED IN GOOD CLINICAL OUTCOME IN POST VACCINATION MYOSITIS

Ivan Santosa,* Yudy Goysal,* Andi Kurnia Bintang,* Cahyono Kaelan*

ABSTRACT

A six-year-old girl was consulted from the Pediatrics department to the Neurology outpatient clinic at Wahidin Sudirohusodo Hospital in Makassar with an initial diagnosis of neuropathy. She complained of weakness on both legs suffered a month before treatment. She had difficulty reaching a standing position from sitting or squatting. She walked quite normally when standing, there was no disturbance in gait, but she had difficulty climbing stairs and had myalgia in the leg area. There was a history of intramuscular injection of diphtheria-tetanus (Td) vaccine in the right upper arm. She got the vaccine according to the vaccination program. On physical examination, vital signs were within normal limits. There was slight paraparesis, decreased patellar reflex and no pathological reflexes. Sensory and autonomic physical examinations were normal. There was Gower's sign noted. Laboratory investigations findings: SGOT 134, SGPT 49, LDH 1584, CK 1922.80. Biopsy finding shows inflammatory changes consistent with myositis. Prednisone therapy provides significant clinical improvement.

Keywords: myositis, prednisone, vaccination

ABSTRAK

Anak perempuan usia 6 tahun dikonsul dari departemen Pediatri ke Poliklinik Neurologi RS Wahidin Sudirohusodo Makassar dengan diagnosis neuropati. Anak mengeluhkan lemah pada kedua tungkai yang dialami 1 bulan sebelum berobat, sulit menggapai posisi berdiri dari duduk atau jongkok. Pada saat posisi berdiri, anak dapat berjalan cukup normal, tidak ada gangguan gaya berjalan, tetapi kesulitan untuk menaiki anak tangga, nyeri pada kedua tungkai. Riwayat penyuntikan vaksin difteri tetanus (Td) di lengan kanan atas secara intramuskular. Program vaksinasi sejak bayi sampai sekarang lengkap. Pemeriksaan fisik anak, tanda vital dalam batas normal, terdapat *slight* paraparesis, refleks patella menurun, refleks patologis tidak ada. Pemeriksaan saraf sensorik dan otonom normal, terdapat tanda Gower. Hasil laboratorium SGOT 134, SGPT 49, LDH 1584, Creatine Kinase (CK) 1922,80. Hasil pemeriksaan biopsi otot dilaporkan suatu miositis. Pemberian terapi prednison memberikan perbaikan klinis yang cukup signifikan.

Kata kunci: miositis, prednison, vaksinasi

*Departemen Neurologi, Fakultas Kedokteran Universitas Hasanuddin, Makassar, Indonesia. **Korespondensi:** santosa_ivan87@yahoo.com

PENDAHULUAN

Miositis disebut juga dengan istilah *inflammatory myopathy* merupakan kelompok heterogen penyakit sistemik langka yang dapat menimbulkan manifestasi kelemahan otot, peningkatan enzim otot, inflamasi biopsi, dan manifestasi ekstrapuskuler. Insiden kasus jarang terjadi, yaitu 0,1-1 kasus per 100.000 dan prevalensi 14-32 kasus per 100.000.^{1,2}

Faktor yang mempengaruhi luaran klinis miositis adalah kecepatan terapi, ketepatan diagnosis, waktu memulai terapi, dan komorbiditas yang menyertai. Sekitar 60% kasus pada anak mengalami fase monofasik, sisanya relaps remisi atau progresif; 65-80% memberikan luaran klinis fungsional baik.³

Beberapa faktor lingkungan menjadi risiko terjadinya miositis, yaitu vaksin, infeksi virus,

medikasi, radiasi ultraviolet, injeksi kolagen, dan lainnya. Vaksin dapat memicu terjadinya miositis yang dikaitkan dengan komponen adjuvan vaksin. Adjuvan vaksin mempunyai peran meningkatkan respon imun spesifik antigen yang berfungsi untuk meningkatkan imunogenisitas vaksin namun komponen ini justru dapat menginduksi respon inflamasi.⁴

KASUS

Anak perempuan usia 6 tahun dikonsulkan dari Departemen Pediatri ke Poliklinik Neurologi RS Wahidin Sudirohusodo Makassar dengan diagnosis neuropati. Anak mengeluhkan lemah pada kedua tungkai yang dialami 1 bulan sebelum berobat, sulit menggapai posisi berdiri dari duduk atau jongkok. Pada saat posisi berdiri, anak dapat berjalan cukup normal, tidak ada gangguan gaya berjalan namun

sering terjatuh beberapa kali. Anak hanya dapat menaiki 3-4 anak tangga selanjutnya tidak mampu berjalan naik. Kedua tungkai terasa nyeri tumpul terutama saat dan setelah aktivitas, anak kurang aktif, nafsu makan dan berat badan menurun. Tujuh hari sebelum keluhan muncul, anak mendapatkan vaksin difteri tetanus (Td), penyuntikan pada lengan kanan atas secara intramuskular. Anak baru pertama kali mengalami keluhan seperti ini, tidak ada riwayat demam dan trauma. Program vaksin sejak bayi sampai sekarang lengkap.

Pemeriksaan fisik anak, berat badan 15 kg, suhu 36,5°C, nadi 95x/menit, *Glasgow Coma Scale* (GCS) E₄M₆V₅, kekuatan motorik otot kuadrisep femoris kanan kiri berdasarkan Skala *British Medical Research Council* adalah empat, refleks kedua patella menurun (+1), refleks patologis tidak ada. Sensorik dan otonom normal, tanda Gower (+).

Hasil laboratorium SGOT 134, SGPT 49, LDH 1584, CK 1922,80. Berdasarkan hasil laboratorium maka direncanakan tindakan biopsi otot, yaitu pada otot rektus femoris kanan. Hasil biopsi menunjukkan gambaran otot lurik dengan sebaran sel radang limfosit cukup padat di area intra dan inter fasikel otot, beberapa fokus diantara sebaran sel radang tampak area serabut otot mengalami nekrosis dan tampak lebih basofilik, dengan kesimpulan gambaran miositis (Gambar 1).

Diagnosis pada kasus ini adalah miositis *et causa* suspek pemberian vaksin. Terapi yang diberikan prednison 1 mg/kgBB/hari, berat badan anak 15 kg, sehingga diberikan prednison 15 mg dibagi dalam 3 dosis (5mg/8jam/oral) dalam jangka waktu 8 minggu. Minggu ke-8 terjadi perbaikan kekuatan motorik pada otot kuadrisep femoris kanan

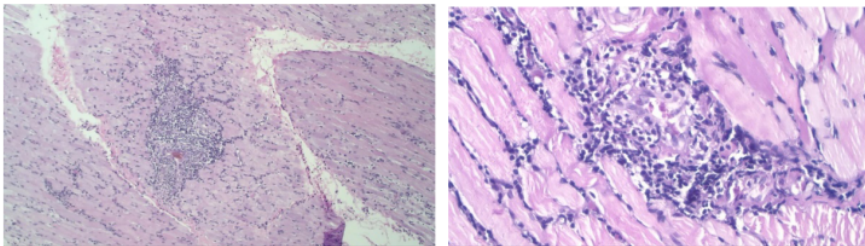
4+ dan kiri 5. Dilakukan penurunan dosis menjadi 5mg/12jam/oral jangka waktu 4 minggu, terakhir diberikan 5mg/24jam/oral jagka waktu 4 minggu. Kondisi terakhir setelah selesai pengobatan kekuatan motorik otot kuadrisep femoris kiri dan kanan adalah 5 atau normal.

PEMBAHASAN

Kasus ini menunjukkan anak mengalami kelemahan pada otot proksimal kedua tungkai yang terjadi secara progresif tanpa disertai kelainan sensorik, otonom dan terdapat tanda Gower. Hal ini menunjukkan gangguan miopati dibandingkan neuropati. Hasil laboratorium mendukung gangguan miopati, yaitu terdapat peningkatan CK 11,5 kali dari nilai normal yang berarti terdapat kerusakan otot lurik. Selain itu terdapat peningkatan enzim otot seperti SGOT, SGPT, *lactate dehydrogenase* (LDH) yang signifikan.⁵

Pemeriksaan enzim otot melalui sampel darah harus dilakukan sebelum melakukan studi konduksi saraf dan elektromiografi jarum, karena intervensi elektromiografi dapat meningkatkan CK sebesar 1,5 kali nilai normal. Peningkatan CK diatas 3 kali dari nilai normal indikasi untuk dilakukan biopsi otot.⁵

Klasifikasi miopati terbagi menjadi dua macam, yaitu miopati didapat dan miopati herediter. Miopati herediter meliputi muskular distrofi, miopati kongenital, miopati metabolik, miopati mitokondrial, miotonia, dan chanelopati. Sedangkan *acquired myopathy* meliputi miositis, miopati endokrin, miopati karena obat. Diagnosis banding dari miopati herediter seperti periodik paralisis dan distrofi muskular dapat disingkirkan karena kelemahan pada kasus ini tidak bersifat episodik dan hasil elektrolit dalam batas normal sedangkan distrofi muskular



Gambar 1. Otot Lurik dengan Sebaran Sel Radang Limfosit Cukup Padat di Area Intra dan Inter Fasikel Otot.
Sumber: Laboratorium Patologi Anatomi (PA nomor P18.1931) RSUP Dr. Wahidin Sudirohusodo Makassar

melibatkan faktor genetik *X-linked* dan muncul pada fenotip laki-laki, sedangkan wanita sebagai *carrier*.⁶

Pemeriksaan penunjang selanjutnya untuk menentukan diagnosis secara definitif adalah biopsi otot. Gambaran mikroskopik biopsi otot menunjukkan gambaran otot lurik dengan sebaran sel radang limfosit cukup padat pada area intra dan inter fasikel otot, diantara sebaran sel radang tampak serabut otot mengalami nekrosis dan lebih basofilik, kesimpulan menggambarkan miositis. Proses inflamasi digambarkan dengan sebaran sel radang limfosit dan terjadi nekrosis di beberapa area, sehingga terdapat makrofag yang memfagosit sel otot nekrosis, jadi diagnosis kasus ini adalah miositis. Faktor risiko yang berperan pada myositis dapat berupa paparan lingkungan bersama dengan faktor genetik. Faktor genetik seperti HLA A*0101 - B*0801 - Cw*0701 - DRB*0301 - DQA1*0501 telah dikonfirmasi sebagai faktor risiko untuk semua bentuk myositis pada ras Kaukasia.⁶⁻⁷

Pasien ini memiliki riwayat pemberian vaksin Td tujuh hari sebelum timbul gejala. Komposisi vaksin Td berupa suspensi koloid homogen, berwarna putih susu yang mengandung tetanus toksoid dan toksoid difteri murni terabsorpsi dalam aluminum fosfat; vaksin Td berfungsi untuk memberikan imunitas terhadap difteri dan tetanus. Komposisi vaksin setiap 0,5 ml mengandung toksoid tetanus murni 7,5 Lf dan toksoid difteri murni 2 Lf dengan adjuvan aluminum fosfat 1,5 mg dan thimerosal 0,05 mg.⁸ Fungsi dari adjuvan dalam vaksin adalah sebagai sistem transportasi dengan menghasilkan depot yang berfungsi untuk mempertahankan antigen di area tempat suntikan, dan menyebabkan pelepasan lambat dari antigen sehingga memberikan stimulasi imun berkelanjutan dan peningkatan persistensi antigen di area tempat suntikan, aktivasi *antigen presenting cells* (APCs). Proses lainnya yang terjadi adalah aktivasi NLRP3 dan NLRC4 yang memicu pembentukan inflamosome dan menghasilkan sitokin pro inflamasi IL-1b dan IL-18. Adjuvan berfungsi untuk mengarahkan antigen melalui *major histocompatibility complexes* (MHC) dan mengarahkan respon imun adaptif terhadap antigen

vaksin. Sebagian besar antigen mengaktifkan sel B dengan aktivasi T helper (sel Th1 dan Th2). Respon Th1 terutama mengarah pada respon selular yang melindungi terhadap patogen intraselular, selain itu juga mensekresi IFN- γ yang mengaktifkan makrofag dan menginduksi antibodi opsonizing sel B. Sedangkan sel Th2 menginduksi respon humoral untuk mempertahankan tubuh terhadap patogen ekstraselular, selain itu juga mensekresi sitokin IL-4.⁹⁻¹⁰

Terapi sesuai *guideline* miositis: adalah

- (1) Glukokortikoid digunakan secara tunggal atau kombinasi dengan imunosupresif. Dosis yang diberikan prednison 1-2mg/kgBB/hari dalam jangka waktu 6-12 minggu atau lebih, sampai didapatkan perbaikan fungsi motorik,
- (2) Imunosupresif lini kedua yang terbukti efektifitasnya seperti *methotrexate*, azathioprine, imunoglobulin intravena (IVIg). Methotrexate diberikan 15-25 mg per minggu, secara oral, subkutan atau intramuskular. Azathioprine adalah analog purin yang menghambat sintesis purin, biasanya diberikan dengan dosis 1,5-2,0 mg/kg/hari secara oral. Imunoglobulin intravena (IVIg) biasanya diberikan 2 gr/kgBB dalam interval bulanan. IVIg selalu mengandung IgA yang rendah, dapat menyebabkan reaksi alergi pada pasien dengan defisiensi IgA, sehingga perlu pemeriksaan IgA sebelum pemberian IVIg,
- (3) Cyclosporine, adalah penghambat aktivasi sel T. Dosis awal dimulai 2,0-2,5 mg/kg/hari dan ditingkatkan sampai maksimal 5.0 mg/kg/ hari,
- (4) Mycophenolate mofetil (MMF) dimulai dosis 250-500 mg dua kali per hari, dapat ditingkatkan setiap minggu sampai 1000 mg dua kali sehari,
- (5) Tacrolimus, merupakan inhibitor aktivasi sel T, pemberian dosis dimulai 0,075 mg/kg/hari.^{3,7} Kasus miositis seringkali diterapi kortikosteroid baik secara monoterapi atau kombinasi dengan imunomodulator lainnya. Kortikosteroid yang sering digunakan adalah prednison. Prednison mengurangi inflamasi melalui supresi terhadap migrasi leukosit polimorfonuklear dan

mengembalikan peningkatan permeabilitas kapiler, selain itu juga mensupresi sistem imun dengan mengurangi aktivitas sistem imun. Disamping sebagai anti-inflamasi yang kuat, kortikosteroid memiliki efek samping jangka panjang yang cukup banyak, oleh karena itu dapat dilakukan terapi kombinasi dengan tujuan meminimalkan dosis kortikosteroid. Pasien pada kasus ini diberikan prednison dosis minimal 1 mg/kgBB/hari dan terdapat perbaikan klinis yang signifikan.¹¹

KESIMPULAN

Pada kasus miositis terjadi inflamasi pada otot lurik yang dapat mempengaruhi kekuatan motorik otot untuk kontraksi. Pada kasus ini miositis yang terjadi diduga akibat pemberian vaksinasi dan inflamasi terjadi akibat bahan adjuvan yang dapat dikendalikan dengan pemberian prednison.

DAFTAR PUSTAKA

1. Malik A, Hayat G, Kalia JS, Guzman MA. Idiopathic inflammatory myopathies: Clinical approach and management. *Front Neurol*. 2016; h.7.
2. Amato AA, Russell JA. Inflammatory Myopathies. In: Ensrud E, Paganoni S, editors. *Neuromuscular Disorder*. 2 nd. New York: Mc GrawHill Education; 2016. h. 827.
3. A Physician's Guide to Myositis. Myositis Assoc. 2017;1:3–5.
4. Orbach H, Tanay A. Vaccines as a trigger for myopathies. *Lupus*. 2009;18(13):1213.
5. Baird MF, Graham SM, Baker JS, Bickerstaff GF. Creatine-kinase- and exercise-related muscle damage implications for muscle performance and recovery. *J Nutr Metab*. 2012;h.2.
6. Kurniawan SN, Damayanti R. *Buku Ajar Miopati*. 1st ed. Malang: UB Press; 2017:28–33.
7. Kagen L. The Inflammatory Myopathies [Internet]. 1st ed. Kagen L, editor. Vol. 53. New York: Human Press; 2009.1689–99. Available from: file:///C:/Users/User/Downloads/fvm939e.pdf
8. Biofarma P. Biofarma Company Profile. Biotech Innovation For Better Future. 2015.
9. Perricone C, Colafrancesco S, Mazor RD, Soriano A, Agmon-Levin N, Shoenfeld Y. Autoimmune/inflammatory syndrome induced by adjuvants (ASIA) 2013: Unveiling the pathogenic, clinical and diagnostic aspects. *J Autoimmun* [Internet]. 2013;47:1–16. Available from: <http://dx.doi.org/10.1016/j.jaut.2013.10.004>
10. Hadiani DN, Mulyati E, Ratnaningsih E, Sofiaty F, Sapitro H, Sumastri H, et al. Kementerian Kesehatan Republik Indonesia [Internet]. Kementerian Kesehatan RI. 2014. h.27. Available from: <https://www.depkes.go.id/article/view/19020100003/hari-kanker-sedunia-2019.html>
11. Puccket Y, Gabbar A, Bokkari AA. Prednisone. 2020;h.1. Available from: <https://www.ncbi.nlm.nih.gov/books/NBK534809/#:~:text=Mechanism of Action,volume of the immune system.>

TERAPI PREDNISON MEMBERIKAN LUARAN KLINIS YANG BAIK PADA MIOSITIS POST VAKSINASI

ORIGINALITY REPORT

3%

SIMILARITY INDEX

3%

INTERNET SOURCES

0%

PUBLICATIONS

1%

STUDENT PAPERS

PRIMARY SOURCES

1

es.scribd.com

Internet Source

1%

2

Submitted to Universitas Muhammadiyah
Purwokerto

Student Paper

1%

3

www.slideshare.net

Internet Source

1%

Exclude quotes On

Exclude matches < 5 words

Exclude bibliography On